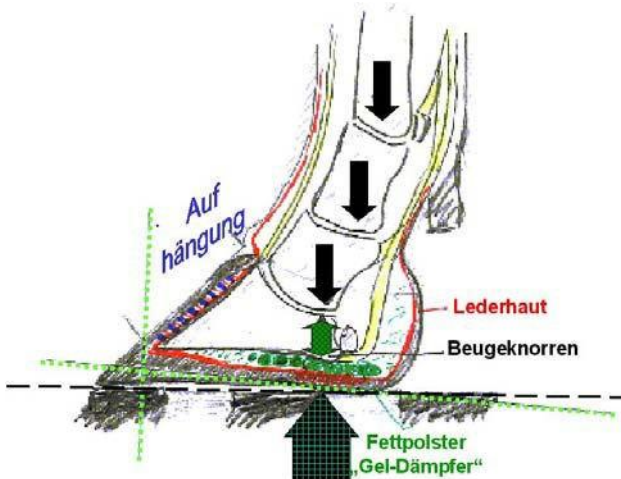


### Klauensohlengeschwür

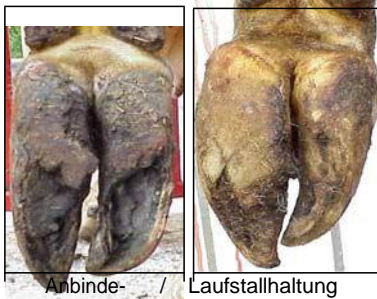

Unterhalb des Beugeknorrens (Ansatz der tiefen Beugesehne) am Klauenbein kommt es durch dauernde Drucküberlastung der Lederhaut zu Minderdurchblutung und Quetschung der Lederhaut und in weiterer Folge zum Erliegen der Hornproduktion – es entsteht ein „Loch“ in der Sohle, das vom Leben in Richtung Boden „hinauswächst“.

Diesen Defekt findet man stets an den mehr belasteten Klauen des Beines – also vor allem hinten an den Außenklauen (vorne in der Regel an den Innenklauen).

Die Ursachen liegen in falscher Belastung in Verbindung mit hartem Boden:

- Klauen ungleich belastet

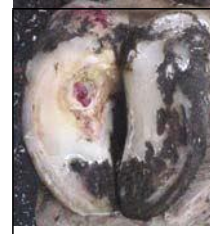

- Klauen zu weit hinten belastet (Überlänge, Stellungsfehler)

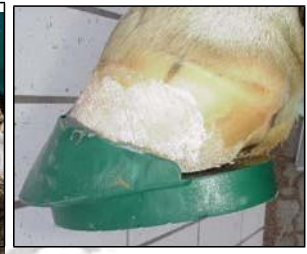
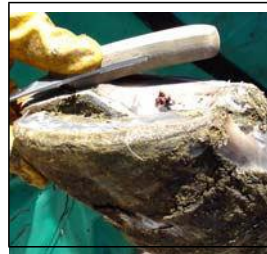
- Fehlende oder falsche Klauenpflege unterstützen die Entstehung ebenso wie
- Durchblutungsstörungen und veränderte Anatomie infolge von Klauenrehe (Absinken des Klauenbeins).

In weiterer Folge kommt es im Bereich des Defekts zum Blutstau und zur Entzündung, - die Lederhaut wird herausgedrückt. Durch Kontakt mit Bakterien und Jauche verschlimmert sich dieser Zustand weiter. (**einfaches Sohlengeschwür**)



Bis zu diesem Stadium genügt zur Behandlung die richtig durchgeführte Funktionelle Klauenpflege – im Bedarfsfall unter Verwendung einer Erhöhung – zur **absoluten Entlastung der erkrankten Stelle**.



Durchbrechen aber Bakterien die Barriere der Lederhaut und greift die Entzündung auf tiefer gelegene Teile der Klaue über ( Bindegewebe, Fettpolster, Sehne, Knochen..), so kommt es zum **komplizierten Sohlengeschwür** – erkennbar an einer Schwellung mit Rötung und höherer Temperatur oberhalb des Hornschuhs, das den sofortigen und fachgerechten Einsatz tierärztlicher Maßnahmen erfordert (Antibiotika-Injektion... Operation).

