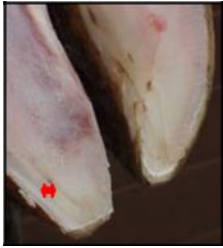
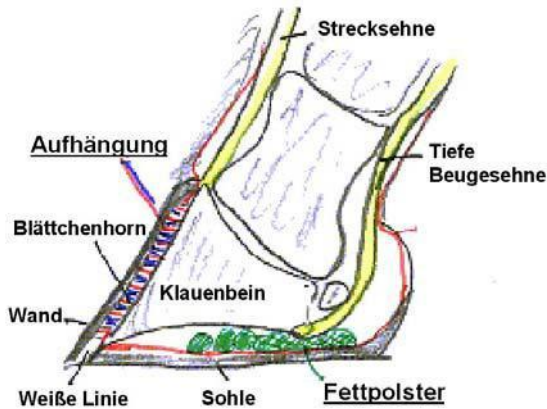


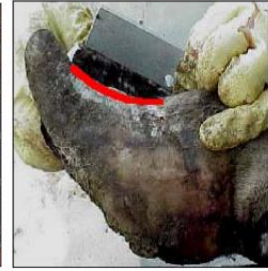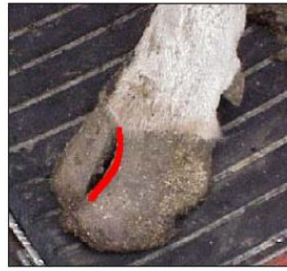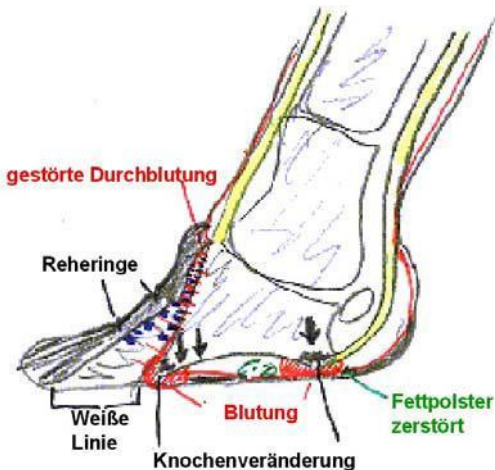
Klauenrehe – Laminitis



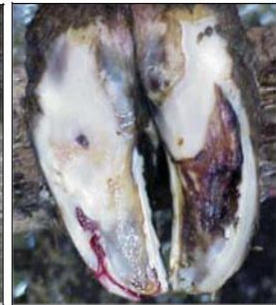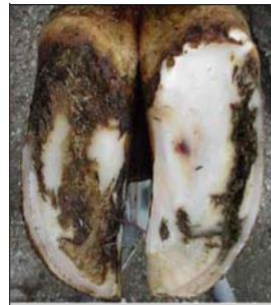Durchblutungsstörungen und daraus folgende mangelhafte Hornqualität führen zu Klauen-problemen, deren Ursachen meist außerhalb der Klauen liegen. Es kommt im Verdauungsablauf, Stoffwechsel und bei Infektionen zur Bildung von sogenannten „**Botenstoffen**“, die über die Blutbahn in die Lederhaut gelangen und dort zur Veränderung der Durchblutung führen - die hornbildenden Zellen werden unterversorgt, die Hornqualität (weich, bröselig, gelb – Bluteinlagerung) leidet.



Kommt es zu einer massiven Störung (z.B. Nachgeburtsverhaltung mit Infektion) oder wirken die schädigenden Einflüsse über einen längeren Zeitraum (Fütterungsfehler), kann es zur Ablösung des Hornschuhs von der Lederhaut und in der Folge zur Lageveränderung des Klauenbeins kommen, wodurch sich – schon äußerlich erkennbar – die Form der Klaue verändert (Vorderwand konkav = durchgebogen, Verbreiterung der Weißen Linie, Reheringe) – **Reheklau**.



Dieser Zustand ist nicht rückgängig zu machen und führt zu Dauerschäden an der Lederhaut (v.a. Geschwüre an der Sohle).



Funktionelle Klauenpflege ist die Behandlung der Wahl, kann jedoch den Abgang des rehekranken Tieres nur hinauszögern, indem in kurzen Pflegeintervallen die kranke Klaue entlastet wird; wesentlich ist zudem die **Ausschaltung der auslösenden Ursachen** (Rationsgestaltung..!)

Da in den Wochen um den Abkalbetermin der Organismus der Kuh mit einer Vielzahl von Veränderungen zurecht kommen muss, sind gerade in diesem Zeitraum optimale Belastungsverhältnisse an den Klauen wichtig: An einer korrekt belasteten Lederhaut fällt der Schaden durch die oben genannten Abläufe wesentlich geringer aus!

Typische Erscheinungsbilder der Klauenrehe sind:

- 🔴 Wanddefekt – Weiße Linie Krankheit
- Doppelsohle
- Sohlengeschwüre
- Klauenspitzen-geschwür

